

猴头菌提取物颗粒与柳氮黄吡啶片治疗慢性结肠炎后肠黏膜的病理改变的比较

吴平

(福建医科大学附属第一医院, 福州 350004)

慢性结肠炎是一种原因不明的慢性结肠炎症, 可累犯结肠各段。患者多见于中青年, 男女均可发病。临床上有腹痛、腹泻和血性粘液便等症状, 缓解和发作为交替进行, 持续数年甚至数十年^[1]。慢性结肠炎以溃疡为主, 炎症主要位于黏膜层。其主要病理改变是结肠黏膜充血并出现点状出血; 隐窝脓肿形成; 固有膜内各种炎症性细胞浸润; 黏膜下水肿及纤维化^[2]。起病多数缓慢, 常反复发作并逐渐加重, 少数急骤, 属慢性病, 其严重的后果是发展成结肠癌。

1 资料与方法

1.1 资料

1.1.1 确诊标准: 全部 96 例病例的临床诊断判断符合 1993 全国慢性非感染性肠道疾病学术研讨会制定的《特发性溃疡性结肠炎诊断及治疗标准》; 病理诊断符合人民卫生出版社《诊断病理学》对慢性结肠炎的诊断标准。

1.1.2 排除标准: ①对水杨酸敏感者及对磺胺类药物过敏或高敏体质者; ②近 3 月内应用长效皮质激素、近 1 月内应用其他免疫抑制剂及磺胺类药物者; ③黏膜活检组织学诊断为肿瘤或其他疾病者; ④有严重心、肝、肺、肾、内分泌疾病, 造血功能障碍、恶性肿瘤的病人。

1.1.3 病例选择: 96 例慢性结肠炎患者均为 2008~2010 年符合上述诊断标准的门诊病人, 随机分为两组, 治疗组 48 例, 对照组 48 例; 治疗组男 24 例, 女 24 例, 年龄 31~69 岁;

对照组男 24 例, 女 24 例; 年龄 29~68 岁。两组年龄、性别、临床及实验室检查差异均无显著性 ($P > 0.05$)。

1.2 方法

1.2.1 治疗组: 48 例患者全部服用口服猴头菌提取物颗粒, 1 次 3g, 1 日 3 次。

1.2.2 对照组: 48 例患者全部服用口服柳氮黄吡啶片 0.5~1g, 1 日 3 次。治疗期间两组患者不服用其他治疗慢性结肠炎药物。两组患者均维持治疗 8 周。

1.3 疗效标准

病理组织学变化比较: 两组分别从黏膜充血并出现点状出血程度; 隐窝脓肿形成程度; 固有膜内各种炎症性细胞浸润程度; 黏膜下水肿及纤维化程度。比较用药前后肠黏膜的病理组织学变化。

1.4 统计学方法

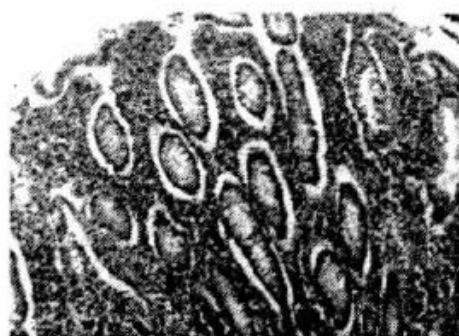数据采用 SPSS 进行统计处理, 采用配对比较 U 检验, 以 $P < 0.05$ 为有统计学意义。

2 结果

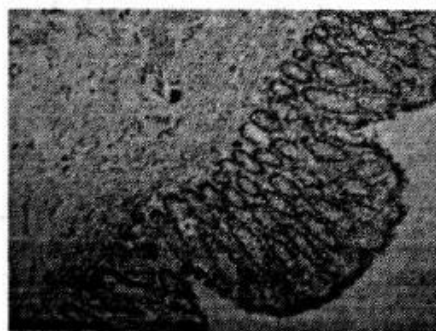
肠镜及病理组织学疗效: 两组患者治疗结束后均进行了肠镜活检。患者的黏膜充血并出现点状出血程度; 隐窝脓肿形成程度; 固有膜内各种炎症性细胞浸润程度; 黏膜下水肿及纤维化程度等肠黏膜的病理改变都得到了较大改善, 但治疗组优于对照组 ($P < 0.05$) (见表 1 及图 1)。

表1 慢性结肠炎患者治疗前后肠黏膜组织学分型及程度

组别	例数	黏膜充血 并出现 点状出血	隐窝 脓肿 形成	炎症性 细胞 浸润	黏膜下 水肿及 纤维化
治疗组	治疗前	42	43	38	10
	治疗后	2	1	1	1
对照组	治疗前	46	45	37	13
	治疗后	3	2	2	4



慢性结肠炎治疗前肠黏膜HE染色(x200)



慢性结肠炎治疗后肠黏膜HE染色(x200)

图1

3 讨论

慢性结肠炎是一种临床常见的消化系统疾病,其病因不明,现多认为是一种自身免疫性疾病^[3]。猴头菌提取物颗粒所含有有效成分多糖、多肽、酚类及其衍生物、萜类、吡喃酮等成分,可通过增加机体的免疫功能,提高淋巴细胞活性,诱导细胞因子及抗体的产生,起到保护肠黏膜的目的^[4]。同时,当肠黏膜受到损伤时,猴头菌提取物颗粒所含的有效成分猴头多糖、多肽及多种营养成分(氨基酸、微量元素及维生素C等),对肠黏膜上皮的再生、修复和溃疡愈合有显著效果,促进了受损肠黏膜的修复^[5]。但其对肠黏膜的组织病理学作用尚需进一步研

究。

本研究结果证实,猴头菌提取物颗粒通过多条途径保护肠黏膜,有效的改善慢性结肠炎患者的病理发展。所以在治疗慢性结肠炎、抑制病理恶化方面比柳氮黄吡啶片更具优势。

参考文献

- [1][2][3] 李甘地,来茂德.病理学[M].北京:人民卫生出版社.2003,233,235.
- [4] 徐杭民.猴头菇多糖的免疫调节作用[J].中国中西医结合杂志,1994,14(7):427-428.
- [5] 江必武,吴玉芳,李桂珍.猴头菌提取物颗粒预防胃、十二指肠溃疡复发的临床疗效观察[J].中国基层医药,2007,4:140-141.

